

AVALIAÇÃO ULTRASSONOGRÁFICA DO TAMANHO DA LÍNGUA EM ADULTOS

Ultrasonographic assessment of tongue dimension in adults

Tânia Cristina Fingër ⁽¹⁾, Adriana da Silva ⁽²⁾, Rosane Farah Zimmermann ⁽³⁾,
Alberto Trapani Júnior ⁽⁴⁾

RESUMO

Objetivo: apresentar a ultrassonografia, como um método objetivo para medir a língua. **Métodos:** estudo longitudinal prospectivo, avaliando 60 indivíduos entre 22 e 25 anos, metade de cada gênero, estudantes universitários e sem patologia orgânica ou funcional. A língua foi avaliada por ultrassonografia em dois planos e determinado seu volume, correlacionando com as variáveis. **Resultados:** o grupo apresentava idade média de 23,3 anos e (IMC) índice de massa corporal médio de 22,44Kg/m², volume médio da língua de 35,34 cm³ (Desvio Padrão 3,14), sem diferenças entre os gêneros. Houve uma correlação positiva entre o aumento do IMC e o volume da língua. **Conclusão:** a ultrassonografia demonstrou ser um método realizável para a mensuração da língua, contudo sua aplicabilidade clínica ainda depende de estudos com uma casuística maior e mais variada.

DESCRITORES: Língua/ultrassonografia; Macroglossia; Adulto; Estudos prospectivos

■ INTRODUÇÃO

A língua é um órgão muscular estriado que se localiza no assoalho da boca e prende-se por músculos ao osso hióide, à mandíbula, ao processo estilóide e à faringe. As partes que compõem a língua são: raiz, corpo, ápice, face dorsal curva ou dorso e uma face inferior. É um órgão multifuncional envolvida com a mastigação, deglutição, articulação, paladar, atuando também como uma válvula para inibir ou deter o fluxo de ar e em conjunto com os dentes, processos alveolares e palato, pode atuar como gerador de ruído¹⁻⁴.

Os músculos da língua estão divididos em grupos intrínsecos e extrínsecos. Há quatro músculos intrínsecos da língua: longitudinal superior, longitudinal inferior, transverso e vertical, que controlam seu tamanho e sua forma, e há quatro músculos

extrínsecos: genioglosso, estiloglosso, palatoglosso e hioglosso, que se relacionam à sua posição^{1-3,5}.

As fibras musculares da língua são orientadas em três diferentes direções o que a torna uma estrutura móvel e capaz de realizar diversos movimentos, os quais incluem mudanças de forma e posição^{1,5}.

Sabendo-se que a anatomia interfere diretamente na função, pode-se relacionar o tamanho da língua como um fator gerador de alterações na voz, mastigação, respiração, deglutição, apnéia do sono, problemas de oclusão dentária, instabilidade no tratamento ortodôntico e na cirurgia ortognática, distúrbios articulatorios, alterações estéticas e posturais⁶⁻⁸.

Ao tamanho exagerado da língua dá-se o nome de macroglossia, e o tamanho diminuído, denomina-se microglossia. Pode haver confusão com o tamanho normal de língua que não se adapta ao arco mandibular reduzido ou aumentado^{1-2,9-10,12}.

Não encontramos descrição de técnicas objetivas para medir a língua, apenas conceitos subjetivos.

É importante termos uma técnica de medição da língua para que possamos avançar nas pesquisas e a partir destas, elucidar dados que vão contribuir no esclarecimento do binômio forma x função.

O exame de ultrassonografia é um método não invasivo, rápido e que pode ser realizado com o

⁽¹⁾ Fonoaudióloga, Especialista em Motricidade Oral

⁽²⁾ Fonoaudióloga, Especialista em Motricidade Oral, fonoaudióloga da Secretaria da Saúde de Luiz Alves - SC

⁽³⁾ Fonoaudióloga, Especialista em Motricidade Oral

⁽⁴⁾ Médico ultrassonografista, Especialista em ginecologia e obstetrícia, Médico do Hospital Universitário (UFSC)

aparelho fonoarticulatório em repouso ou movimento¹³⁻¹⁵; tem a capacidade de avaliar o volume da língua, que sofre menor influência das alterações ósseas.

Este método tem sido utilizado para medir a língua de fetos no pré-natal¹⁶⁻¹⁸ e no estudo da deglutição¹⁹⁻²⁰. Contudo, não existe valor de referência, para avaliação do volume da língua, levando em consideração as diversas variáveis.

O objetivo básico do trabalho foi apresentar um método propedêutico e demonstrar sua aplicabilidade, contribuindo para obter a padronização de um novo exame que poderá vir auxiliar no diagnóstico e no planejamento terapêutico e nas discussões em condutas com equipe multidisciplinar.

MÉTODOS

Foi realizado um estudo longitudinal prospectivo, recrutando 60 indivíduos, sendo 30 do gênero masculino e 30 de gênero feminino, dentro do grupo de estudantes cursando o último ano de medicina, na Universidade Federal de Santa Catarina, durante o ano de 2003. Foram incluídos seqüencialmente, até completar o n definido previamente, todos aqueles que estivessem dentro dos critérios definidos: idade entre 22 e 25 anos, índice de massa corpórea (IMC) entre 18 e 30Kg/m², leucodermas, oclusão normal, tipologia mesofacial, que não foram submetidos a tratamento ortodôntico e sem patologia fonoaudiológica à triagem básica.

Os indivíduos foram avaliados por fonoaudiólogas habilitadas e reconhecidas pelo conselho regional de fonoaudiologia, que acompanharam os exames realizados pelo mesmo médico ultrassonografista, sempre com o mesmo equipamento.

Os exames de ultrassonografia foram realizados com o indivíduo sentado de maneira confortável e com o aparelho fonoarticulatório em repouso. Foi utilizado o equipamento RT-4600 da G.E., em modo B, com o transdutor convexo de 6.5 Hz e 120° de abertura. Com o transdutor colocado na região submentoniana, dois cortes principais são realizados, um transversal e outro longitudinal, sempre com as maiores medidas.

Para o cálculo do volume foi utilizado o método da elipse, sendo D1 o maior diâmetro horizontal, entre os bordos laterais, o D2 o maior diâmetro vertical do corte transversal e D3 a maior medida do corte longitudinal, da ponta da língua, até sua inserção.

Para análise estatística utilizou-se o programa Statistica V.6.0 e avaliamos as médias, desvio padrão, coeficiente de variação e coeficiente de correlação de Pearson, com nível de significância de 5%.

Este estudo foi aprovado pelo Comitê de Ética em Pesquisa do Centro de Fonoaudiologia Clínica com protocolo No. 072/03. Todos os avaliados foram informados sobre o objetivo do estudo, consentindo através de assinatura.

RESULTADOS

A média de idade no grupo selecionado foi de 23,3 anos, sem variação em relação ao gênero.

O IMC médio foi de 22,44 Kg/m², também sem diferença significativa entre os gêneros.

Na Tabela 1 observamos média, desvio padrão (DP) e coeficiente de variação (CV) das variáveis idade e índice de massa corpórea (IMC)

Tabela 1 – Média, desvio padrão (DP) e coeficiente de variação (CV) das variáveis idade e índice de massa corpórea (IMC)

Variável	MÉDIA			DP			CV (%)		
	masc	fem	geral	masc	fem	geral	masc	fem	geral
IDADE (anos)	23,32	23,27	23,30	0,79	0,83	0,80	3,4	3,6	3,4
IMC (Kg/m ²)	22,29	22,60	22,44	1,24	1,01	1,13	5,6	4,5	5,0

masc - masculino

fem - feminino

Das três medidas utilizadas para cálculo do volume, o D1, ou seja, o diâmetro transversal foi o que apresentou a menor variação, sendo a variável mais conservativa na biometria da língua.

O volume médio encontrado foi de 35,34 cm³ (DP 3,14), sem diferença significativa entre os gêneros: 34,75 cm³ nas mulheres (DP 2,87) e 35,90 cm³ nos homens (DP 3,32).

Na Tabela 2 apresentamos média, desvio padrão (DP) e coeficiente de variação (CV) das medidas realizadas.

Relacionando o IMC com o volume, verificamos que existiu uma relação entre o aumento do índice de massa corpórea e o volume da língua.

Tabela 2 - Média, desvio padrão (DP) e coeficiente de variação (CV) das medidas realizadas.

Medidas	MÉDIA			DP			CV (%)		
	masc	fem	geral	masc	fem	geral	masc	fem	geral
D1-Transversal (cm)	39,48	39,03	39,26	1,15	0,81	1,01	2,9	2,1	2,6
D2-Antero-posterior (cm)	28,58	28,20	28,39	0,99	1,10	1,05	3,5	3,9	3,7
D3-Longitudinal (cm)	60,32	59,73	60,03	2,27	2,07	2,18	3,8	3,5	3,6
VOLUME (cm ³)	35,90	34,75	35,34	3,32	2,87	3,14	9,3	8,3	8,9

masc - masculino

fem - feminino

A Figura 1 mostra a correlação positiva entre o volume e o IMC

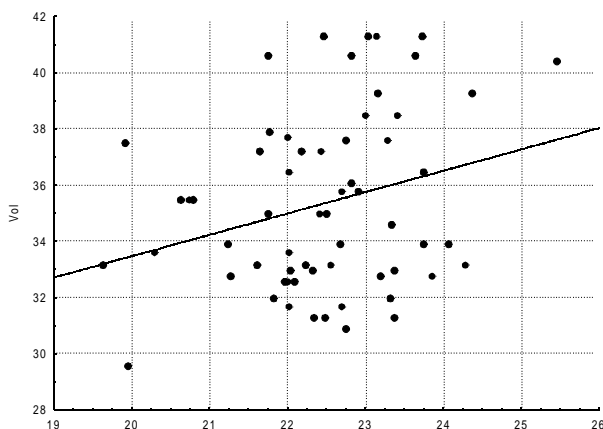


Figura 1 – Correlação positiva entre o volume e o IMC ($r=0.30$, $p<0,05$) Obs. Volume (cm^3) e IMC (Kg/m^2)

DISCUSSÃO

Sabe-se que o tamanho da língua, além do aspecto estético, está relacionado a diversas alterações funcionais. É importante avaliar sua normalidade, em várias situações. Existem apenas critérios subjetivos para definir macroglossia ou microglossia.

O tamanho da língua é importante no processo da fala e da voz, por serem estes, atos complexos, que envolvem o sistema neuromuscular⁴⁻²⁰.

A Síndrome da apnéia obstrutiva do sono é devido a obstrução das vias aéreas superiores e tem na macroglossia uma de suas causas⁷.

O termo macroglossia é usado para descrever uma língua excessivamente grande e resulta de uma hipertrofia generalizada. Em geral esses casos são decorrentes de linfangioma ou de hipertrofia muscular, muitas vezes ligados a síndromes¹¹.

A microglossia, termo usado para descrever uma língua muito pequena, costuma estar associada à micrognatia e a mal formação dos membros. Já a macroglossia não está associada ao prognatismo¹¹.

Uma língua aumentada pode causar deformidades dentomusculo-esqueléticas, instabilidade no tratamento ortodôntico e na cirurgia ortognática²².

Não encontramos na literatura técnicas objetivas para medir o tamanho da língua “in vivo”, portanto não há curvas de normalidade para este valor.

Em diversas situações existem dúvidas, ou diferentes opiniões, em relação aos critérios subjetivos adotados para definir anormalidade.

Procuramos descrever uma técnica de avaliação, não invasiva, rápida e de baixo custo. A

ultrassonografia, hoje disponível em quase todos os centros, pode avaliar uma estrutura “in vivo” de maneira tridimensional.

Inicialmente procuramos selecionar um grupo homogêneo, para testar a validade do método. Optamos pela idade entre 22 e 25 anos, pois nesta faixa etária o processo de crescimento da face já foi definido, já que do nascimento até a maturidade há um desenvolvimento constante na sua forma¹².

Selecionamos pessoas sem alterações funcionais ou de oclusão, pelo exame físico e fonoaudiológico, pois poderiam determinar alterações na posição ou desenvolvimento da língua.

Não encontramos diferenças entre os gêneros, nem em relação à idade, nem em relação ao IMC, tornando a amostra mais homogênea nas correlações com as medidas.

O volume médio encontrado foi de 35,34 cm^3 (DP 3,14). Não encontramos diferença significativa entre homens e mulheres em relação ao volume médio da língua. Isto se deve a semelhança de idade e IMC entre os gêneros.

Das medidas utilizadas para o cálculo do volume, a transversal foi que apresentou a menor variação, provavelmente limitada pela oclusão dentária.

Os fatores hormonais apresentam influência sobre o desenvolvimento muscular, notadamente os androgênicos. Portanto espera-se um volume de língua maior no gênero masculino. Este fato pode não ter sido determinado neste estudo devido à especificidade e a restrição da amostra.

Encontramos também uma correlação positiva entre o volume da língua e o IMC. Portanto, quanto maior a massa corporal, maior o tamanho esperado da língua. Esta constatação vem definir que a construção de curvas de normalidade para volume da língua deva ter como parâmetro principal o IMC.

As considerações possíveis em relação a este estudo estão limitadas ao tamanho e especificidade da amostra. É necessário, numa próxima etapa, um número maior de indivíduos, divididos em diversas idades e com características mais variadas, para a construção de curvas de volume que venham a ter aplicabilidade clínica.

CONCLUSÕES

A idade média dos indivíduos foi de 23,3 anos e o IMC médio foi de 22,44 Kg/m^2 ; e o volume médio da língua foi de 35,35 (DP 3,14), sem diferença entre os gêneros nestes aspectos avaliados.

Houve uma relação positiva direta entre o volume da língua e o IMC.

A ultrassonografia demonstrou ser um método realizável para a mensuração da língua, contudo sua aplicabilidade clínica ainda depende de estudos com uma casuística maior e mais variada.

ABSTRACT

Purpose: to present ultrasonography as an objective method for measuring the tongue. **Methods:** a prospective longitudinal study, evaluating 60 individuals between the ages of 22 and 25, half male and half female, college students and with no organic or functional pathologies. The tongue was evaluated by means of ultrasonography in two planes and once determined its volume correlating it with the variables. **Results:** the group presented an average age of 23,3 and (BMI) body mass rate of 22.4 Kg/m², an average tongue volume of 35.34 cm³ (standard deviation 3.14), with no differences between genders. There was a positive correlation between the increase of body mass rate and the volume of the tongue. **Conclusion:** ultrasonography has shown evidence of being an executable method for measuring the tongue, however its clinical applicability depends on greater casuistic and varied studies.

KEYWORDS: Tongue/ultrasonography; Macroglossia; Adult; Prospectives studies

REFERÊNCIAS

1. Moore KL. Anatomia orientada para a clínica. 3a ed. Rio de Janeiro: Guanabara-Koogan; 1994 p. 672-679.
2. Zemlin WR. Princípios de anatomia e fisiologia em fonoaudiologia. 4a ed. Porto Alegre: Artmed; 2000 p. 21-575.
3. Nicolosi L, Harryman E, Kresheck J. Vocabulário dos distúrbios da comunicação: fala, linguagem e audição. 3a ed. Porto Alegre: Artes Médicas; 1996 p. 178-180.
4. Metter EJ. Distúrbios da fala: avaliação clínica e diagnóstico. Rio de Janeiro: Enelivros; 1991 p.37-8.
5. Ferraz MCA. Alterações Oromiofaciais. In: Araújo RB, Pracownick A, Soares LSD. Fonoaudiologia atual. Rio de Janeiro: Revinter; c1997. p.66-7.
6. Marchesan IQ. Motricidade oral: visão clínica do trabalho fonoaudiológico integrado com outras especialidades. 2ªed. São Paulo: Pancast; 1999. p.24-61.
7. Hoffstein V, Weiser W, Haney R. Roentgenographic dimensions of the upper airway in snoring patients with and without obstructive sleep apnea. Chest. 1991; 100 (1): 81-5.
8. Marchesan IQ, Bianchini EMG. A fonoaudiologia e a cirurgia ortognática. In: Araújo A, organizador. Cirurgia ortognática. São Paulo: Santos; 1999 p. 353-373.
9. Borel-Maysonny S. Distúrbios de articulação. In: Launay C, Borel-Maysonny S. Distúrbios de linguagem da fala e da voz na infância. 2a ed. São Paulo: Roca; 1989. p.286.
10. Hanson ML, Barret RH. Fundamentos da miologia orofacial. Rio de Janeiro: Enelivros; 1995. p. 148-212
11. Moore KL, Persaud TVN. Embriologia clínica. 5a ed. Rio de Janeiro: Guanabara-Koogan; 1994. p.193-943
12. Stuart-Hunter W. Hereditariedade no complexo crânio facial. In: Enlow DH, Poston WR. Crescimento facial. 3a ed. Rio de Janeiro: Artes Médicas; 1993 p. 243-71.
13. Ueda D, Yano K, Okuno A. Ultrasonic imaging of the tongue, mouth, and vocal cords in normal children: establishment of basic scanning positions. J Clin Ultrasound. 1993; 21(7):431-9.
14. Cao J, Lin Z, Duan Y, Zhang Y, Guo J. Study on the correlation between tongue size and openbite. Zhonghua Kou Qiang Yi Xue Za Zhi. 2002; 37 (5): 374-6.
15. Chiang YC, Lee FP, Peng CL, Lin CT. Measurement of tongue movement during vowels production with computer-assisted B-mode and M-mode ultrasonography. Otolaryngol Head Neck Surg. 2003; 128 (6): 805-14.
16. Bronshtein M, Zimmer EZ, Tzidony D, Hajos J, Jaeger M, Blazer S. Transvaginal sonographic measurement of fetal lingual width in early pregnancy. Prenat Diagn. 1998; 18 (6): 577-80.
17. Achiron R, Ben Arie A, Gabbay U, Mashiach S, Rotstein Z, Lipitz S. Development of the fetal tongue between 14 and 26 weeks of gestation: in utero ultrasonographic measurements. Ultrasound Obstet Gynecol. 1997; 9 (1): 39-41.
18. Weissman A, Mashiach S, Achiron R. Macroglossia: prenatal ultrasonographic diagnosis and proposed management. Prenat Diagn. 1995; 15 (1): 66-9.
19. Peng CL, Jost-Brinkmann PG, Yoshida N, Miethke RR, Lin CT. Differential diagnosis between infantile and mature swallowing with

ultrasonography. Eur J Orthod. 2003; 25 (5): 451-6.

20. Cheng CF, Peng CL, Chiou HY, Tsai CY. Dentofacial morphology and tongue function during swallowing. Am J Orthod Dentofacial Orthop. 2002; 122 (5): 491-9.

21. Pacheco F, Miranda FM, Ruellas ACO. Importância do comportamento língual no

diagnóstico e tratamento precoce e na prevenção em ortodontia. J Bras Fonoaudiol. 2000;1 (5):23-7.

22. Walford LM, Cottrell, DA, Diagnóstico de macroglossia e indicações para glossectomia, Ver Dental Press Ortod Ortoped Maxilar. 1997:2:60-2.

RECEBIDO EM: 03/11/03

ACEITO EM: 25/04/04

Endereço para correspondência:

Rua Esteves Júnior 458 / 1204

Florianópolis - SC

CEP: 88015-130

Tel. (48) 224-2807

e-mail: fonotania@ig.com.br